Ueber

multiple Angiosarkome der Pia mater spinalis

mit hyaliner Degeneration.

Inaugural-Dissertation

zur

Erlangung der Doctorwürde

in der

Medicin, Chirurgie und Geburtshülfe

vorgelegt der

hohen medicinischen Facultät der Universität Marburg

von

Eduard Cramer

aus Marburg.

MARBURG.

Druck von Georg Schirling.

1888.

Ende der Herbstferien 1886 übergab Herr Professor Marchand mir ein Rückenmark mit multiplen Tumoren zur genaueren Untersuchung und Beschreibung. Das Präparat stammt von W. H., 42 Jahre alt. Die mir von Herrn Geheimrat Prof. Mannkopff mit grosser Bereitwilligkeit, für die ich mir an dieser Stelle meinen besten Dank auszusprechen erlaube, überlassene Krankengeschichte teile ich ausführlich mit.

W. H. wurde am 5. Juli 1886 in der medicinischen Klinik aufgenommen und starb daselbst am 27. Juli 1886.

Anamnese:

Patient hat als Kind Scharlachfieber, im 19. Jahre Lungenentzündung überstanden. Eine rechtsseitige Hernie soll seit dem 15. Jahre bestehen.

Vor zwei Jahren hat Patient eines Morgens beiderseits Schmerzen in der Gegend der Tubera Ischii verspürt. Patient war am Tage vorher mehrere Stunden in einem Leiterwagen gefahren. Diese Schmerzen sollen hauptsächlich beim Sitzen bestanden haben. Ein Jahr später (vor jetzt ca. einem Jahr) sind Schmerzen im Kreuz und im rechten Oberschenkel aufgetreten und zwar an der Hinterseite desselben. Auch diese Schmerzen sollen beim Sitzen stärker gewesen und von den oben erwähnten Punkten ausgegangen sein. Seit einem halben Jahre sind Schmerzen im rechten Unterschenkel aufgetreten. Auch hier hauptsächlich an der Hinterseite. Die Schmerzen waren periodenweise stärker; zeitweise war Patient schmerzfrei. Dabei bestand oft ein Gefühl von Ameisenkriechen im Unter-

schenkel. Im linken Bein will Patient fast nie Schmerzen gehabt haben. Seit vorigem Winter bemerkte er auch ein taubes Gefühl beim Gehen in der Fusssohle. Im Frühjahr soll sich der Unterschenkel längere Zeit ganz kalt angefühlt haben. Patient giebt an, beide Beine in gewohnter Weise heben und bewegen zu können. Nur, wenn die Schmerzen im rechten Bein sehr heftig gewesen sind, hat er mit diesem unvollkommene Bewegungen ausgeführt. Seit 14 Tagen sind die Schmerzen im rechten Bein stärker geworden, und damit auch die Bewegungen desselben erschwert worden.

Seit 5 Wochen (Anfangs Juni) hat Patient bemerkt, dass der Urin spontan tropfenweise abläuft; vorher ist die Urinentleerung immer normal gewesen. Willkürlich vermag Patient seit dieser Zeit keinen Urin zu entleeren. Hämorrhoidalknoten hat Patient seit 1½ Jahren und seit der Zeit Schmerzen beim Stuhlgang.

Kopfschmerz will Patient zuweilen gehabt haben. Seit 14 Tagen besteht Doppelsehen. Gehör intakt. Schlaf gut. Von Seiten der Thoraxorgane keine Klagen. Der Appetit ist immer ziemlich gut gewesen. Stuhlgang angehalten. Subjektive Fiebererscheinungen hat Patient nicht bemerkt. Seit 1½ Jahren will Patient sehr abgemagert sein.

Status präsens:

Kräftiger Knochenbau. Muskulatur und Panniculus adiposus ziemlich gut entwickelt. Farbe der Haut normal. Die sichtbaren Schleimhäute ziemlich gut gerötet. In der Kreuzbeingegend ein circa Fünfmarkstückgrosser Decubitus. Zahlreiche Aknepusteln auf Brust und Rücken. Keine Oedeme. Inguinaldrüsen leicht geschwollen.

Respirations- und Zirkulationsapparat bieten keine besonderen Erscheinungen.

Digestionstraktus:

Appetit mässig, Zunge etwas belegt. Am Pharynx nichts Abnormes. Abdomen leicht eingezogen. Auch bei ruhiger Lage Schmerzen an verschiedenen Stellen des Abdomens. Bei Druck im Epigastrium heftige Schmerzen. Die übrigen Partien auf Druck nicht empfindlich. Abnorme Resistenzen nicht fühlbar, ausser der über die Symphyse hervorragenden ziemlich stark gefüllten Harnblase. Leber und Milz nicht vergrössert. Am Anus einige Hämorrhoidolknoten. Stuhlgang s. u.

Uropoetisches System:

Harnblase bei der Aufnahme stark gefüllt, Patient vermag nicht den Urin willkürlich zu entleeren, auch hat Patient keinen Drang zum Harn lassen. Der Urin fliesst tropfenweise aus der Harnröhre ab. Schmerzen in der Blase und in der Harnröhre bestehen nicht. Die Urinmenge beträgt am ersten Tage 500 Cbcm von 1020 sp. G. Der Urin ist rötlichgelb, trübe, reagiert schwach alkalisch, enthielt Albumen in geringer Menge. Die mikroskopische Untersuchung ergiebt folgenden Befund: Der

Harn enthält viel Tripelphosphate, kohlensauren Kalk, harnsaures Ammoniak, ferner verhältnismässig sehr spärlich lymphoide Elemente und Blasenepithelien. In dem mit dem Katheter entleerten Harn (Menge 330 Cbcm), der neutral reagiert, findet sich fast ausschliesslich ein Krümelwerk von phosphor- und kohlensauren Salzen (Erden), Zusatz von Essigsäure bringt dieselben unter Aufbrausen zur Lösung. Lymphzellen und Blasenepithelien sind nur ganz vereinzelt aufzufinden.

Nervensystem:

Das Schädeldach zeigt in seiner äussern Form keine Assymetrie. Die Psyche ist frei. Kopfschmerzen bestehen gewöhnlich nicht, kein Augenflimmern, Ohrensausen, Schwindel. Es soll Doppelsehen bestehen. Objektiv ist Nichts von Strabismus oder irgend einer Unregelmässigkeit der Bewegungen des Auges zu konstatieren. Gehör, Geruch, Geschmacksvermögen normal. Im Gebiete des Facialis und der übrigen cerebralen Nerven ist eine Störung nicht nachweisbar. Die Wirbelsäule verläuft gerade. Die normale Konkavität der Lendenwirbelsäule fehlt aber. Patient klagt auch bei ruhiger Lage über leichte Schmerzen im Lendenteil der Wirbelsäule. Beim Versuche sich aufzurichten, werden die Schmerzen stärker. Die Lendenwirbelsäule ist auf Druck schmerzhaft, besonders der vierte und fünfte Lendenwirbel.

Motalität:

Bewegungen des Kopfes und der oberen Extremitäten in allen Gelenken möglich und vollkommen ausgiebig. Die rohe Kraft in den Armen verhältnismässig gering. Untere Extremitäten: Patient vermag das linke Bein in gestreckter Haltung zu erheben und dasselbe in der Luft zu krümmen. Doch erfolgen diese Bewegungen langsam und unbeholfen. Stärkeres Zittern wird dabei nicht bemerkt. Links hat Patient bei Bewegungen keine Schmerzen. Bewegungen im Fuss- und in den Zehengelenken frei und unbehindert. Die rohe Kraft ist sehr gering. Das rechte Bein hebt der Patient nur wenig von der Unterlage. Er vermag dasselbe nicht ohne Unterstützung der Hand in die Höhe zu bringen. Die Bewegungen im Kniegelenk werden ausgeführt, erfolgen sehr langsam, jedoch ausgiebig und unter grossen Schmerzen im Knie und in den unteren Partien des Oberschenkels. Bewegungen in dem Fuss- und in dem Zehengelenk werden ausgeführt. Passiv sind alle Bewegungen möglich. Die rohe Kraft ist im rechten Bein noch mehr herabgesetzt wie im linken. Patient vermag mit geschlossenen Augen und Hacken ohne Wanken zu stehen. Der Gang zeigt nichts besonders Auffälliges, ausser vorsichtigem Auftreten wegen der Schmerzen.

Sensibilität:

Auch bei ruhiger Lage hat Patient Schmerzen, die zuweilen exacerbieren im Verlaufe des Ischiadicus des rechten Beines. Bei Druck auf denselben werden diese stärker. Patient hat beständig Schmerzen in der

Gegend des Knie's und ober- und unterhalb desselben. Dieselben werden paroxysmenweise sehr heftig. Patient hat oft das Gefühl von Kälte; oft im ganzen Bein, oft nur auf das Knie, oft nur auf den Unterschenkel beschränkt. Bei der objektiven Prüfung giebt Patient an, leichte Berührungen, Petzen, Kneifen, Nadelstiche etc. im Bereiche des rechten Oberschenkels gleich zu fühlen wie im linken. Im Bereiche des ganzen Unterschenkels und der Fusssohle will Patient diese Berührungen weniger gut empfinden als am linken Unterschenkel und an der linken Fusssohle.

Reflexe:

Bauchreflexe und Kremasterreflexe mit Sicherheit nicht zu erzielen. Am rechten Bein fehlt das Patellarphänomen, ebenso der Achillessehnenreflex; auch sind von der Fusssohle aus Reflexe nicht zu erzielen. Am linken Bein ist das Patellarphänomen schwach. Deutlicher sind die Reflexe von der Fusssohle aus. Beklopfen der Achillessehne erzeugt schwache Contraction des Gastrocnemius.

Elektromotorische Reizbarkeit:

Dieselbe ist besonders am rechten Bein bedeutend herabgesetzt. Jedoch auch am linken Bein erfolgen die Zuckungen langsamer und träger als an den oberen Extremitäten.

Vasomotorisch-trophische Sphäre:

Die Muskulatur des rechten Beines scheint etwas schwächer zu sein, als die des linken. Beiderseits fühlt sich die Muskulatur schlaff an. Objektiv ist eine Temperaturdifferenz nicht zu konstatieren. Messungen in gleicher Höhe ergaben einen Unterschied von 2 cm in der Mitte des Oberschenkels und 1½ cm im grössten Wadenumfang.

Während der Zeit vom 5. bis zum 21. war das Allgemeinbefinden des Patienten ein verhältnismäisig gutes, vom 21. bis 24. trat eine wesentliche Verschlechterung ein. Während der ganzen Zeit hatte Patient über paroxysmenartige Schmerzen, welche sich namentlich im rechten Knie lokalisierten, oft aber auch in der Kreuzbeingegend und in der Umgebung des Kniees im Ober- nnd Unterschenkel auftraten und den Schlaf störten, zu klagen. Der Urin wurde teils spontan durch Druck entleert, teils träufelte er unwillkürlich ab, teils wurde er durch den Katheter entfernt. Seit dem 10. wurde täglich zweimal der Katheter eingeführt, doch erfolgte auch jetzt ab nnd zu spontan Harnentleerung. Die Urinmenge war im Ganzen bis zum 21. verringert. Der Harn rötlichgelb, trübe, von wechselnder Reaktion, häufig fand sich ein eitriges Sediment (mikroskopischer Befund s. o.). Eiweiss war stets in grösserer oder geringerer Menge vorhanden. Der Stuhl war stets angehalten und erfolgte nur auf Verabreichung von Medikamenten oder nach Klysma. Stärkere Fiebererscheinungen bestanden bis zum 20. abends nicht. Am 20. abends trat eine Änderung im Befinden des Patienten ein dadurch, dass er eine viertel Stunde lang einen Schüttelfrost bekam. Derselbe wiederholte sich bis znm

25. noch dreimal mit einer Temperatursteigerung bis zu 41,5° C. und einer Dauer bis zu einer Stunde. Die Urinmenge stieg in diesen Tagen beträchtlich an, bis zu 2300 Cbcm. Die Beschaffenheit des Harn war, abgesehen von dem geringen sp. G., gegen früher nicht wesentlich verändert. Am 24. wurde folgendes konstatiert: Über Kopfschmerzen hat Patient bis jetzt nicht geklagt, Doppeltsehen soll seit acht Tagen nicht mehr bestehen. Auch im Bereiche der übrigen cerebralen Nerven sind keine Veränderungen eingetreten. Obere Extremitäten wie früher. Untere Extremitäten: Patient vermag seit einigen Tagen nicht mehr, wie bei der Aufnahme, das linke Bein von der Unterlage zu erheben. Doch kann er mit Unterstützung der Hand das linke Bein anziehen und im Knie krümmen. Auch Bewegungen im Fuss- und Zehengelenk führt er aus. Passiv sind alle Bewegungen möglich. Bei der Aufforderung, das rechte Bein zu erheben, gelingt es dem Patienten nicht dasselbe von der Unterlage in die Höhe zu bringen. Doch bemerkt man verschiedene dahin zielende Bewegungen, welche beim linken Bein in gleicher Weise nicht beobachtet werden. Bei der Prüfung der rohen Kraft scheint dieselbe in dem linken Bein jetzt mehr herabgesetzt zu sein wie im rechten. Patient vermag ohne Unterstützung nicht zu stehen. Wenn Patient mit Unterstützung zu gehen versucht, so scheint es, dass die Möglichkeit aufzutreten auf den linken Fuss grösser ist als auf den rechten. Patient knickt mit diesem Bein leichter ein.

Sensibiltät: Schmerzen s. o. Objektive Prüfung derselben sehr erschwert durch die wechselnden Antworten des Patienten. Doch scheint nach Angaben dieselbe mit Sicherheit nur im rechten Unterschenkel herabgesetzt zu sein. Die Prüfung des Muskelsinnes ergiebt, so weit möglich, ein normales Verhalten desselben.

Reflexerregbarkeit: Patellarphänomen jetzt mit Sicherheit beiderseits nicht mehr zu erzielen. Von der Fusssohle aus an beiden Beinen (in geringerem Grade am rechten) lassen sich beim ersten Versuch Reflexe auslösen, bei weiteren Versuchen nicht mehr (s. o.).

Vasomotorisch-trophische Sphäre: Eine Änderung des Befundes bei der Aufnahme ist nicht eingetreten.

Elektromotorische Reizbarkeit: Wiederholte Prüfungen mittelst des konstanten und inducierten Stromes ergiebt eine leichte Herabsetzung desselben im Bereiche der Unterschenkelmuskulatur links; etwas deutlicher ist dieselbe am rechten Unterschenkel. An beiden Oberschenkeln ist eine Herabsetzung mit Sicherheit nicht zu konstatieren. Patient hat in den letzten Tagen viel geschlafen und macht einen apathischeren Eindruck wie früher. Der Decubitus am Kreuzbein hat sehr zugenommen.

Eine in den ersten Tagen wiederholt vorgenommene Untersuchung per rectum ergiebt keine Vergrösserung der Prostata. Ferner ist auch, soweit das Becken zupalpieren, von einem Tumor nirgends etwas zu fühlen.

Das Journal der drei letzten Tage des Patienten lautet:

25. Juli.

Zeit.	Temperatur.	Puls.
6 Uhr	41,5	—
8 „	39,5	106
4 „	36,1	104

Urin = 950:1010 dunkelgelb, trüb, alkalisch, enthält wenig Albumen. Eitriges Sediment. Patient hat heute Morgen eine Stunde lang einen Schüttelfrost gehabt, diese Nacht schlecht geschlafen; stärkere Schmerzen im Kreuz.

26. Juli.

Zeit.	Temperatur.	Puls.
Morgens	37,1	120
Abends	37,4	120

Urin = 450:1013 dunkelgelb, trüb, alkalisch, enthielt etwas mehr Albumin. Eitriges Sediment. Heute Morgen mittelst Katheter 950 Cbcm Urin entleert. Reaktion neutral. Patient äussert Schmerzen beim Einführen des Katheters. Ebenso gestern Klagen über leichte Schmerzen im Abdomen. Keine Schmerzen in den Extremitäten. Viel Schlaf. In den letzten Tagen etwas besserer Appetit.

27. Juli.

Urin = 950:1011, dunkelgelb, alkalisch, trüb. Albumen-Trübung. Exitus letalis morgens halb 8 Uhr.

Über eine kurze Zusammenstellung der klinischen und pathologischen Befunde siehe unten.

Die Section wurde den 27., morgens 10½ Uhr, von Herrn Prof. Marchand vorgenommen. Das Sectionsprotokoll, soweit es für die Beschreibung der Geschwulst von Interesse ist, lautet:

Allgemeiner Befund: Ziemlich magere Leiche von gelblicher Hautfarbe, ohne Totenstarre. Auf der rechten Seite ein grosser Scrotalbruchsack. Bläuliche Totenflecke. In der Kreuzbeingegend ein handtellergrosser missfarbiger Fleck, in dessen Bereich die Haut eingetrocknet, augenscheinlich necrotisch ist.

Sehädeldach dünn, blass. Gefässfurchen nicht besonders tief. Indessen fühlt sich die Innenfläche des Schädels, besonders im Bereiche der Schädelbeine, weniger in dem der Stirnbeine, eigentümlich rauh an. Dura mater in gewöhnlicher Spannung; Oberfläche glatt. Oberfläche des Grosshirns

beiderseits glatt. Auch die Venen nicht besonders gefüllt — bei der Eröffnung des Spinalkanals ist viel Blut abgeflossen. Bei der Herausnahme des Gehirns zeigt sich die Arachnoidea zwischen Kleinhirn und Medulla oblongata sehr stark gespannt. An der hinteren Fläche unterhalb des Kleinhirn kommt am hinteren Umfange des obersten Halsteiles des Rückenmarkes *eine ziemlich derbe Geschwulst* zum Vorschein, welche unter der Arachnoidea sich vorwölbt und dem Halsmark unmittelbar anliegt. Diese Masse hat eine Länge von circa 2½ cm, ist ebenso breit und sitzt hauptsächlich auf der rechten Seite dem Rückenmarke mit breiter Basis auf, reicht aber nach links über die Mittellinie weg. Farbe schwach rötlich, Oberfläche leicht höckerig. — Die Arteria vertebralis dieser Seite zieht unmittelbar über die Geschwulst hinweg. Ihre Wandung ist mit dem Arachnoidalüberzug verwachsen. (Eine Beeinträchtigung ihres Lumen lässt sich jedoch, soweit dies an dem zuerst in Müller'scher Flüssigkeit gehärteten und dann in Alkohol konserviertem Präparate möglich ist, nicht nachweisen.) *An der unteren Fläche des Pons links am unteren Rande des Hirnschenkel findet sich eine flache Geschwulst von Erbsengrösse,* welche der Oberfläche aufzusitzen scheint und unten sehr nahe an den Oculomotorius heranreicht, ohne dass Kompressionserscheinungen an letzterem wahrzunehmen wären. Der *Trochlearis* dieser Seite kommt unmittelbar neben dieser kleinen Geschwulst vorbei. Beide Seitenventrikel sind erweitert und enthalten klare wässrige Flüssigkeit. Weisse Gehirnsubstanz derb blass, ebenso die graue.

Das *Halsmark,* welches unmittelbar unter dieser Stelle durchschnitten ist, ist durch die Geschwulst schief gedrückt. Querschnitt ganz unsymetrisch. Rechte Hälfte stark abgeplattet, zugleich breit gedrückt, so dass die ganze Breite 1,6, die Dicke in der rechten Hälfte circa 5 in der linken circa 8 mm beträgt. Grösste Dicke der Geschwulst ca. 1½ cm. Über die Vorderfläche der Geschwulst ziehen die Cervicalnerven, die augenscheinlich etwas verschmälert und etwas

gedehnt sind. Der Accessorius scheint zum Teil in die Geschwulstmasse eingelagert zu sein.

Bei der Eröffnung des *Spinalkanals* zeigt sich die Dura mater in ihrer ganzen Länge ausserordentlich stark ausgedehnt. Die Ausdehnung ist am stärksten am Brustteil, erstreckt sich aber nach abwärts. Erst in der Höhe des zweiten Lendenwirbel zeigt sich eine etwas verschmälerte Stelle, welche zugleich stark weisslich getrübt und derb anzufühlen ist. Unterhalb dieser Stelle beginnt diese Anschwellung der Dura wieder stärker. Am unteren Ende, bereits im Bereiche des Kreuzbeins, befinden sich zwei etwas derbe Hervorragungen, von denen die untere die Grösse eines Markstückes besitzt und mit dem Knochen nicht zusammenhängt.

Am ganzen Rückenmark treten zum Teil sehr umfangreiche Geschwülste hervor. Ein grösserer Knoten von Haselnussgrösse wölbt sich an der hinteren Fläche des Rückenmarkes am Brustteil hervor. Darunter ein kleinerer von Kirschkerngrösse, unmittelbar darunter am unteren Brustteil ein grösserer an der Vorderfläche, durch welchen das Rückenmark nach hinten vorgebuchtet und stark abgeplattet erscheint. Weiter nach abwärts folgen kleine rötlichgraue Knötchen an der Lendenanschwellung und unterhalb derselben, in Verbindung mit derselben etc.

Sodann eine Anzahl grosser Tumoren auf und zwischen den Nervenfasern der Cauda equina, mit derselben ziemlich stark verwachsen. Der untere Teil ist in einen umfangreichen Strang von Geschwulstmasse umgewandelt, welcher eine Länge von 18 cm besitzt und bis dicht an die Endausbreitung der Dura mater reicht. Dieser Strang besteht aus mehreren grösseren und kleineren aneinander gereihten Geschwülsten, die im Ganzen drei Abteilungen bilden, von denen die beiden unteren $6^1/_2$ cm Länge und $2^1/_2$—3 cm Dicke besitzen. Der obere Teil besteht aus zwei ziemlich derben Knoten, welche hauptsächlich nach rechts hin entwickelt sind. Die Nerven der Cauda sind innig mit der Geschwulstmasse verwachsen, sehen aber im allgemeinen weiss aus. Die Geschwülste sind ausserdem sehr innig mit der Dura mater verwachsen und füllen den Spinal-

kanal so vollkommen aus, dass die untersten Teile nur mit einiger Schwierigkeit und nicht ohne Substanzverlust entfernt werden können. Unmittelbar über dem ersten Tumor der Cauda equina finden sich zwei kleinere von ungefähr Kirschkerngrösse beiderseits, die mit der Pialscheide fest verwachsen sind.

Der Befund der Lunge und des Herzens war von keinem wesentlichen Interesse; ebensowenig der der Leber und des Magens. Grösseres Interesse bot Blase und Niere.

Blase sehr stark ausgedehnt. Am Fundus kommt unter dem peritonealen Überzuge ein mit hellgelbem Eiter gefüllter Abscess zum Vorschein. Blasenwand stark verdickt. An der Innenfläche zahlreiche hervortretende Trabekel. Harn von dunkelbräunlich gelber Farbe, setzt schnell ein weissliches Sediment in reichlicher Menge ab. Reaktion alkalisch.

Beide *Nieren* stark vergrössert, besonders die linke, welche ausserordentlich dick ist. Bei dem Abziehen der Kapsel der linken Niere werden einige grössere Abscesse mit dickem gelbem Eiter eröffnet. An der Oberfläche dieser Niere treten zahlreiche dunkelrote Flecke und eine Anzahl kleinerer gelblicher Fleckchen hervor, welche sich auch auf dem Durchschnitt finden. Das Nierenbecken enthält trübe, etwas eitrige Flüssigkeit und ist leicht erweitert. Papillen gerötet, auch mit einigen Abscesschen durchsetzt. Ebenso finden sich im Gewebe des Hilus abscedierende, stellenweise rostbraune Flecken.

Rechte Niere etwas kleiner, ohne grössere Abscesse, aber mit einer Anzahl gruppenweise stehender Abscesschen besetzt. In der Wandung des Nierenbecken und am Hilus stellenweise hämorrhagische Fleckchen.

Die pathologisch-anatomische Diagnose lautete: *Sarcomata multiplicia piae matris pontis Varoli medullae oblongatae et spinalis praecipue caudae equinae;* Compressio medullae cervicalis et spinalis, hydrocephalus internus; Hypertrophia trabecularis vesicae; Cystitis et phlegmone vesicae; Pyelonephritis duplex Decubitus; Catarrhus et Pneumonia hypostatica.

Das Präparat — Rückenmark und Hirnstamm — wurde in Müller'scher Flüssigkeit gehärtet, ausgewässert und in Alkohol konserviert.

Zur genaueren Untersuchung wurden einzelne Scheiben an verschiedenen Stellen, wo Geschwulstmassen dem Rückenmark anhafteten, herausgeschnitten. Dieselben entsprechen, am obersten Halsmark beginnend bis nach abwärts der Reihe nach, folgenden Stellen:

Abschnitt I. Dem obersten Teile des Halsmarkes fast unmittelbar unter dem Kleinhirn.

Abschnitt II. Dem unteren Brustmark.

Abschnitt III. Dem unteren Brustmark, wenig unter Abschnitt II.

Abschnitt IV. Demselben Tumor wie Abschnitt III., nur wenig weiter unten.

Abschnitt V. Der Lendenanschwellung.

Abschnitt VI. Einer Stelle 2 cm oberhalb des im Sektionsprokoll erwähnten strangförmigen Tumors der Cauda.

Abschnitt VII. Derselben Stelle wie Abschnitt VI.

Abschnitt VIII. Dem mittleren Teile des erwähnten soliden Tumors der Cauda.

Abschnitt IX. Dem untersten Teile desselben.

Der grösste Teil der Abschnitte wurde mehrere Tage in einer Pikrokarminlösung durchgefärbt, in Celloidin eingebettet und mit dem Mikrotom geschnitten. Bei vielen Schnitten war die Geschwulstmasse so brüchig, dass einzelne Schnitte mit dem Celloidinmantel in Canadabalsam konserviert werden mussten. War die Konsistenz der Scheiben eine derbere, so wurden sie ungefärbt nach der Celloidineinbettung geschnitten und nach Lösung des Celloidinmantel mit Anilinfarben (Gentianaviolett resp. Fuchsin) gefärbt. Auf eine genauere Untersuchung in frischem Zustande musste ich leider verzichten. Es konnten nur einige Präparate der in Müller'scher Flüssigkeit gehärteten Geschwulstbestandteile durch Zerzupfen angefertigt werden, um über die Gestalt der Geschwulstzellen einigen Aufschluss zu erhalten.

Die genauere Untersuchung der einzelnen Abschnitte ergab folgende Resultate:

Abschnitt I.

Entspricht dem erwähnten Tumor an der rechten, hinteren Seite des Halsmarkes. (Behandlung: Durchfärbung mit Pikrokarmin s. o.)

Der Querschnitt des Rückenmarkes ist durch den Tumor ganz verschoben und schief gedrückt. Der Geschwulstknoten, welcher das Rückenmark ungefähr von dem ersten Drittel des rechten Seitenstranges bis zur hinteren Fissur umfasst, hat eine ovale Gestalt mit einem bogenförmigen, der Konvexität des Markes entsprechenden Ausschnitt — grösste Länge 17, Breite 11 mm. In der Gegend des Austrittes der linken hinteren Wurzel sind mehrere Nervenquerschnitte erkennbar. Ein Teil derselben, welcher in unmittelbarer Nähe der Austrittsstelle der hinteren Nervenwurzel liegt, gehört augenscheinlich dem Accessorius an, wie sich aus der Vergleichung der Schnitte mit dem in Alkohol konservierten Hirnstamm samt Medulla oblongata und obersten Halsmark ergiebt, während ein anderer mehr nach vorne gelegener Teil den Cervicalnerven entspricht. Weitere Querschnitte von Nerven erkennt man bei schwacher Vergrösserung an der rechten Seite des Markes, da wo die Geschwulst aufhört dasselbe zu umfassen. In der Geschwulst selbst, von derselben allseitig umgeben, finden sich einige Nervenbündel von ganz unregelmässiger Gestalt, teils ganz langgestreckt, fast halbmondförmig, teils etwas dicker von mehr ovaler Form. Dieselben, von zahlreichen Blutgefäsen durchsetzt, sind teils ganz quer, teils mehr schräg, fast längs, auf dem Schnitte getroffen. Sämtliche Nervenquerschnitte erweisen sich aber bei genauerer Untersuchung als vollkommen normal. Man erkennt nichts von einer Andeutung eines Degenerationsprozesses in denselben. Das Nervengewebe des Rückenmarkes ist gleichfalls wohl erhalten. Nur in den Goll'schen Strängen ist eine deutliche Wucherung der Neurogliakerne zu erkennen. Was

die genauere mikroskopische Untersuchung des Geschwulstknotens betrifft, so verweise ich auf die folgenden Schnitte, namentlich Abschnitt II. Wegen der grossen Brüchigkeit der Geschwulst mussten die Schnitte ziemlich dick angefertigt werden. Deshalb konnte die genauere mikroskopische Struktur nicht exakt genug beobachtet werden.

Abschnitt II.

Ein etwa haselnussgrosser Tumor ist an der Hinterfläche des unteren Brustmarkes, etwas mehr nach rechts gelegen, in die Substanz desselben ungefähr 2½ mm tief hineingewuchert. Die beiden Hinterhörner sind dadurch etwas verschoben, die Grenzen des Markes aber noch deutlich erkennbar. (Die Schnitte wurden mit Gentianaviolett resp. Fuchsin gefärbt, s. o.)

Bei schwacher Vergrösserung (1:21) erkennt man am hinteren Rande des Rückenmarkes in der Geschwulst eine Art Centrum, von dem nach allen Seiten die Geschwulstmasse in Form von Zapfen ausstrahlt. Am hintersten Rande des Tumor findet sich eine mehr kompakte, zellenarme, dünne Schicht, die aber nicht hyalin entartet ist. Sie ist auch mit blossem Auge schon erkennbar. Nach rechts und links an der Grenze des Markes, da, wo die Geschwulstmasse aufhört in dasselbe hineinzuwuchern, setzt sie sich am Rande desselben noch in kurzer Ausdehnung fort, ohne jedoch das Rückenmark in irgend einer Weise zu alterieren.

Die Geschwulstmasse erscheint hauptsächlich gebildet aus durchscheinenden hyalinen Zapfen oder Kugeln, die von einem zelligen Mantel umgeben sind. Da, wo die Geschwulst in die Substanz des Rückenmarkes hineingewuchert ist, erscheint sie bedeutend zellreicher, während in der hinteren Hälfte mehr die hyalinen Gebilde in den Vordergrund treten.

Die oben erwähnte zellenarme, mehr homogene Schicht erscheint bei der Färbung mit Anilinfarbstoffen mehr gleichmässig tingiert, lässt jedoch einzelne ganz durchscheinende, von feinen (fibrinösen) Fasern durchkreuzte Flecke erkennen.

An Schnitten, bei welchen der Celloidinmantel nicht gelöst wurde, erkennt man die Arachnoidea, welche den Tumor mitsamt dem Rückenmark umspannt, ohne jedoch mit ersterem verwachsen oder selbst erkennbar verändert zu sein. Zu beiden Seiten, da wo die Geschwulst aufhört das Rückenmark zu umfassen, finden sich Nervenstränge.

Ein dünner Nervenstrang zeigt sich in dem erwähnten Zentrum der Geschwulst, allseitig von derselben umwuchert.

Auffallend ist der grosse Reichtum der Geschwulst an Gefässen. Dieselben bilden augenscheinlich bei Entstehung der Geschwulst eine grosse Rolle. Man erkennt häufig Gefässwandungen mit deutlich gewucherten zahlreichen Zellkernen. Gleichzeitig ist die Wandung bedeutend verdickt und hyalin gequollen. Das Lumen der Gefässe bleibt dabei erhalten. Man erkennt fast stets noch einige rote Blutkörperchen in der Mitte der gequollenen und verdickten Gefässwandung. Solche Gefässe finden sich namentlich am Rande des Rückenmarkes, da wo die Geschwulst in dasselbe hineingewuchert ist, in sonst wenig oder gar nicht verändertem Gewebe. Ferner finden sich gequollene Gefässwandungen, mehr in Form von Zapfen oder Kolben, sehr zahlreich in den mehr nach hinten gelegenen Teilen der Geschwulst, da, wo die homogene zellenarme Randzone des Tumors beginnt. Diese letzteren Gefässzapfen zeichnen sich noch dadurch aus, dass sie einen deutlichen zelligen Belag erhalten, der teils aus ganz dünnen, auf dem Querschnitt spindelförmigen, teils mehr kubischen, mehrfach geschichteten Zellen besteht. Auch erscheint die Gefässwandung nicht ganz homogen, durchscheinend. Es lassen sich vielmehr bei stärkerer Vergrösserung deutliche, wenn auch spärliche Bindegewebszellen erkennen.

Die zwischen den hyalinen Kolben und Zapfen liegenden Zellstränge, welche die ersteren mantelförmig umgeben, zeichnen sich durch grosse Verschiedenheit ihrer Grösse und Gestalt aus. Bald bestehen sie aus einer dünnen Reihe schmaler spindelförmiger Zellen, — wie oben erwähnt — bald

bilden sie ziemlich dicke Stränge mit zahlreichen Zellkernen. Die Zellkerne selbst besitzen im Allgemeinen ovale Gestalt, wechseln aber in ihrer Grösse in sehr bedeutendem Masse. Man findet nicht selten Kerne von dem zehnfachen Durchmesser der gewöhnlichen. Häufig sind auch ein oder mehrere Kernkörperchen zu erkennen. Die Gestalt des Zellprotoplasma lässt sich bei der Färbung mit Anilinfarben nicht so deutlich abgrenzen. Man sieht aber zwischen cylindrischen oder kubischen und auf dem Durchschnitt spindelförmigen Zellen alle möglichen Übergangsformen vorkommen. Nicht selten findet man auch Zellen mit ganz unregelmässigen Grenzen und ein oder mehreren Ausläufern, meist den erwähnten grossen Zellkernen entsprechend.

In den hintersten Teilen der Geschwulst verläuft eine unregelmässige zackige Linie, in deren Bereiche eine reichliche Anhäufung von Zellkernen stattfindet. Dann verschwinden dieselben fast ganz. Man erkennt das schon oben erwähnte zellenarme, kompakte Gewebe, welches sich mit Fuchsin ziemlich gut färbt und sich unmittelbar gegen die Arachnoidea abgrenzt, zum Teil mit letzterer verwachsen ist. Dasselbe stellt augenscheinlich ein Degenerationsprodukt der Zellen dar. Wofür auch der gänzliche Mangel von Gefässen sprechen würde. Bei stärkerer Vergrösserung erkennt man in den hellen durchscheinenden Flecken, die ab und zu in der sonst gleichmässig gefärbten Grundsubstanz auftreten, ein Netzwerk von feinen (fibrinösen) Fäden. Auch die Grundsubstanz erscheint nicht mehr homogen, sondern zeigt bei dieser starken Vergrösserung einen mehr scholligen Bau mit ganz vereinzelten Resten von Zellkernen.

Die erwähnten hyalinen Kolben und Kugeln zeigen eine verschiedene Anordnung. Im Bereiche des Centrums des Geschwulstknotens und an der Grenze des Rückenmarkes überwiegen die kugeligen Formen. Von da strahlen nach allen Richtungen hyaline Kolben aus, um an der Grenze des Markes wieder der Kugelform Platz zu machen. Im Allgemeinen tingieren sich die Kugeln besser mit den Anilinfarbstoffen als

die Zapfen und Kolben. Bezüglich der Entstehung der hyalinen Gebilde kann man zwei Gruppen deutlich unterscheiden:

1. Vorwiegend Kugeln, entstanden durch hyaline Degeneration der Geschwulstzellen in den Zellsträngen.

2. Vorwiegend Kolben und Zapfen, entstanden durch hyaline Degeneration der Adventitia der Gefässe s. o.

Die kugelförmigen Gebilde zeigen öfters eine nicht ganz homogene Beschaffenheit. Man findet in denselben öfters Reste von Zellen und gequollenen Zellkernen, welche eine concentrische Zeichnung bedingen, nach aussen umgeben von einem zwiebelschalenartigen Mantel von Geschwulstzellen. Ab und zu treten in der sonst ziemlich gut tingierten hyalinen Substanz farblose maschenartige Lücken auf — Kunstprodukte?

Die Kolben und Zapfen lassen in gleicher Weise eine eigentümliche Zeichnung erkennen. Dieselbe besteht in nicht ganz parallel längs verlaufenden zarten Linien und Streifen: vielleicht Reste der obliterierten Gefässlumina oder Gefässwandungen. Dazwischen erkennt man auch ganz vereinzelte Zellreste (Adventitialzellen).

Das Gewebe des Rückenmarkes erscheint, abgesehen von der Veränderung der Gefässe an der Grenze der Geschwulst, so weit es erhalten und bei der Färbungsmethode erkennbar ist, nicht wesentlich alteriert. Nirgends ist eine deutliche Verminderung der Axencylinder, Quellung derselben oder Wucherung des Gliogewebes zu bemerken.

Abschnitt III.

(Durchfärbung mit Pikrokarmin, Lösung des Celloidinmantel s. o.)

Ein etwa zwanzigpfennigstückgrosser querovaler Tumor liegt der Vorderfläche des unteren Brustmarkes an. Letzteres erscheint dadurch zusammengedrückt, die beiden grauen Hörner verlagert. Das linke Vorder- und Hinterhorn verlaufen fast im transversalen Durchmesser, während das rechte ungefähr sagittale Richtung beibehält. Am vorderen Rande haftet der Geschwulst ein Teil der dura mater an. Der Tumor selbst

steht mit dem Rückenmark nur in lockerem Zusammenhang. Bei mikroskopischer Beobachtung zeigt der Geschwulstknoten, abgesehen von der unregelmässigen Anordnung der Geschwulstelemente und dem bedeutend grösseren Reichtum an Geschwulstzellen, im Wesentlichen denselben Bau wie Abschnitt II. Die hyalinen Kugeln oder Kolben mit ihren feineren Differenzierungen, die gequollenen Gefässwandungen, die zellenarme, mehr homogene Substanz, lassen sich mehr oder minder deutlich in ihrer Struktur ebenso erkennen wie daselbst.

Die zellenarme, mehr homogene Substanz zeigt eine etwas andere Struktur wie im Tumor II. Dieselbe färbt sich auch mit Pikrokarmin ziemlich gut und gleichmässig, zeigt aber nicht mehr den scholligen Bau, sondern ein Netzwerk von feinen (fibrinösen) Fäden, welches bei Tumor II. nur in den hellen farblosen Lücken zu erkennen war.

Zu bemerken sind ferner zahlreiche Hämorrhagien, welche in das Geschwulstgewebe erfolgt sind. In welchem Zusammenhange mit diesen Blutungen das sich häufig findende kernige, glänzende Pigment steht, lässt sich nicht genauer feststellen. Dasselbe bräunlichrote Pigment findet sich auch an der Grenze der Dura mater; ähnliches, dunkleres in dem dünnen Streifen Pia, der den Geschwulstknoten von dem Rückenmarke trennt.

Von dem erwähnten Stück Dura lässt sich ein einzelner Rest, augenscheinlich den innersten Teilen der Dura mater angehörend, aus feinem fibrillärem Gewebe und dünnen platten Zellen zusammengesetzt, bis zur Abgrenzung der Geschwulst an das Rückenmark verfolgen, woselbst er sich an das Rückenmark anlegt. An der inneren Seite zeigt diese feine Membran, stellenweise einen deutlichen Endothelbelag (die erwähnten platten Zellen). Es scheint demnach die Geschwulstmasse in die Spalträume der Arachnoidea hineingewuchert zu sein und erst vor der innersten Endothelschicht der Dura mater Halt gemacht zu haben.

Das Nervengewebe erscheint durch die Geschwulst fast gar nicht alteriert, ebenso wenig die Neuroglia irgendwie verändert. Nur an einer kleinen Stelle, ungefähr in der Mitte

der linken Pyramidenseitenstrangbahn, erscheinen die Axencylinder gequollen. Unmittelbar davor findet sich eine zweite, aber kleinere Stelle, in deren Bereiche die Axencylinder gleichfalls in geringem Grade gequollen erscheinen. Vereinzelte ebenso veränderte Axencylinder finden sich ab und zu in den zerstreut in die Geschwulstmasse eingesprengten sonst gut erhaltenen Nervenquerschnitten.

Abschnitt IV.

(Behandlung wie bei II.)

Entspricht demselben Tumor wie Abschnitt III. und trifft denselben nur einige Millimeter unterhalb. In dem Schnitte ist jedoch nur ein schmaler Rand der Geschwulstmasse von ungefähr 3—4 mm Breite und 15—16 mm Länge erhalten. Die Gestalt des Rückenmarkes ist weniger durch den Geschwulstknoten als durch eine ungewöhnlich stark erweiterte Vene, welche tief in die vordere Fissur hineinragt, beeinträchtigt. Kleinere Geschwulstmassen, mit dem Auge eben noch erkennbar, finden sich an der Peripherie fast des ganzen Markes. Eine etwas grössere Masse von ungefähr $1^1/_2$ mm Dicke findet sich an der Austrittstelle der linken hinteren Wurzel. Ihre Ausdehnung längs des Rückenmarkes ist verschieden je nach der Lage der einzelnen Durchschnitte. In diesem kleinen Geschwulstknoten erscheinen die Querschnitte zweier Nervenstränge, mit Lupenvergrösserung eben noch erkennbar. Ein zweites diesen beiden entsprechendes Nervenbündel findet sich an der Austrittstelle der rechten hinteren Nervenwurzel. Ein drittes Bündel mit sehr in die Länge gezogenem Querschnitt erscheint der vorderen Fissur vorgelagert. Das Lumen der erwähnten erweiterten Vene in der vorderen Spalte des Rückenmarkes erscheint übrigens sehr verschieden, was seine Gestalt und Ausdehnung betrifft, je nach der Lage, in welcher sie die einzelnen Schnitte treffen, auf einzelnen Schnitten verschwindet es z. B. fast ganz.

Der Geschwulstknoten zeigt bei mikroskopischer Betrachtung im Wesentlichen dieselbe Beschaffenheit wie Tumor II. und III. Bezüglich seines Reichtumes an Geschwulstzellen und seines unregelmässigen Baues nähert er sich dem Verhalten von Schnitt III.

Hyaline Kugeln und Kolben, Geschwulstzellen, gequollene Gefässwandungen, kann man in ähnlicher Weise beobachten, wie bei II. und III. Auch Blutungen kommen in grösserer und geringerer Ausdehnung vor und Bildung von Pigment, welches namentlich in der Arachnoidea, welche die Geschwulst von zwei Seiten umgiebt und auch in der Pia, welche als schmale Zone den Tumor von dem Rückenmarke trennt, eigentümlich korkzieherartig gewunden ist.

Der kleinere Tumor an der hinteren Seite des Markes zeichnet sich durch seinen grossen Reichtum an hyalinen Kugeln aus. Dazwischen findet sich mehr oder minder reichlich Zellen von der gewöhnlichen Gestalt.

Die bei den anderen Schnitten erwähnte zellenarme, mehr homogene Substanz gewinnt hier ein anderes Aussehen dadurch, dass stellenweise Blutungen in sie hinein stattgefunden haben, und daraus Pigment gebildet worden ist, welches mit dem bereits erwähnten in jeder Weise identisch zu sein scheint.

Von grösserem Interesse für die Entstehung des Tumor ist eine beginnende Geschwulstbildung in der Pia am Rande des rechten Seitenstranges. Man erkennt hier bei stärkerer Vergrösserung deutlich gewucherte Kapillarwandungen und gequollene hyaline Massen, welche aus der Gefässadventitia hervorgegangen zu sein scheinen.

Das Nervengewebe und die Neuroglia sind, so weit es bei dieser Tinktionsmethode erkennbar ist, wohl erhalten. Auch die oben erwähnten Querschnitte der Nervenbündel erscheinen nicht wesentlich verändert, wenngleich in das vor dem vorderen Spalt gelegene Bündel hinein eine Wucherung von Geschwulstzellen stattgefunden hat, wodurch selbst ein kleineres Bündel vollständig abgesprengt erscheint.

Abschnitt V.

(Behandlung wie bei IV.)

Er entspricht der Lendenanschwellung. Ein kleiner kaum 3—4 mm breiter Tumor erstreckt sich am vorderen Rande des Rückenmarkes von der Gegend des linken Vorderhorn bis ungefähr in die Mitte des Randes des rechten Seitenstranges. Derselbe besitzt auf den Schnitten eine im Ganzen halbmondförmige Gestalt und haftet dem Marke, dessen Gestalt fast gar nicht verändert erscheint, nur locker an. An der Austrittsstelle der hinteren Wurzeln erkennt man die entsprechenden Querschnitte der Nerven. Die den vorderen Wurzeln entsprechenden Nervenstränge erscheinen ganz in die Geschwulstmasse eingebettet, sonst aber in ihrer Gestalt wenig verändert. Ein ganz kleiner makroskopisch kaum wahrnehmbarer Tumor findet sich an der Austrittsstelle der rechten hinteren Wurzel.

In seinem mikroskopischen Verhalten zeigt der Geschwulstknoten keinen wesentlichen Unterschied von den anderen oben beschriebenen. Bemerkenswert ist gegenüber Tumor III. und IV. der grosse Reichtum an hyalinen Gebilden, die aber keine regelmässige Anordnung zeigen.

Die Arochnoidea ist an den Schnitten nicht erhalten. Die Pia zeigt ein ähnliches Verhalten wie bei den anderen Schnitten. Auffallend ist, dass ihr äusserer Rand fast überall eine Art von zelliger Infiltration zeigt, die an einer Stelle direkt in eine Tumorbildung übergeht.

Das Nervengewebe ist, so weit es bei der Färbungsmethode zu erkennen möglich ist, gut erhalten die Neuroglia normal.

Auch die oben erwähnten, an den vorderen und hinteren Austrittsstellen der Nervenwurzeln gelegenen Nervenbündel sind gut erhalten. Doch treten in den Bündeln selbst stellenweise Gefässwandungen mit deutlich gewucherten Zellkernen auf — das erste Zeichen einer beginnenden Geschwulstbildung.

Abschnitt VI.

Durchfärbung mit Pikrokarmin etc. s. o.

Ein etwa hirsekorngrosser Tumor sitzt an der Pialscheide zweier Nervenfasern, ungefähr 2 cm oberhalb der strangförmigen Geschwulst der Cauda equina. Die Arachnoidea spannt sich frei darüber hinweg. Leider wurde bei der Celloidineinbettung der Tumor etwas gezerrt und von der Nervenfaser etwas abgelöst. Mikroskopisch zeigte der Tumor nichts Besonderes. Eine genauere Untersuchung war bei der Dicke der Schnitte nicht möglich. Doch erscheinen die Nervenfasern, so weit dies erkennbar ist, normal, die Axencylinder nicht verändert.

Abschnitt VII.

(Behandlung wie bei VI.)

Der Schnitt entspricht ungefähr derselben Stelle wie der vorige.

Ein 6 mm langer, 2—3 mm dicker Knoten haftet einem Nerven dicht an. Die Arachnoidea ist mit dem Tumor locker verwachsen und löst sich leicht von ihm ab.

Mikroskopisch bietet der Geschwulstknoten, abgesehen von einigen, zum Teil schon mit blossem Auge erkennbaren Hämorrhagien, die Geschwulstmasse selbst und das Nervengewebe nichts Besonderes. Er erscheint aber stark in das Nervengewebe hineingewuchert, so dass letzteres ganz durchbrochen und von der Pialscheide ein nur circa ein halber Millimeter breiter Saum übrig geblieben ist.

Oberhalb und unterhalb der Geschwulst erkennt man an günstig gelegenen Schnitten noch deutliche normale Axencylinder auf dem Längsschnitte.

Abschnitt VIII.

(Behandlung wie bei dem vorigen).

Der Schnitt entspricht dem mittleren Teile des im Sectionsprotokolle erwähnten soliden Tumor der Cauda equina.

Der Knoten besitzt im Ganzen eine ovale Gestalt. Seine Länge beträgt 28 mm, seine Breite 18 mm. Die grösste Längenausdehnung entspricht der Queraxe des Rückenmarkkanales. Die mehr gerade Seite ist nach vorn, die mehr konvexe nach hinten gerichtet. Mit blossem Auge ist, abgesehen von einigen Nervenquerschnitten, welche hauptsächlich vorn links liegen, nichts Besonderes zu erkennen.

Die Arachnoidea ist durch den Tumor prall gespannt und haftet demselben überall mehr oder minder fest an. Die Dura mater ist nirgends mit demselben verwachsen.

Bei mikroskopischer Betrachtung liefern die Schnitte bei Weitem das deutlichste und klarste Bild der einzelnen Details der Geschwulstelemente und ihrer Entstehung.

So kann man namentlich schön die Veränderung der Gefässwandungen in ihren verschiedenen Stadien verfolgen, beginnend von der Wucherung der Zellkerne der Kapillaren bis zu den vollkommenen struktur- und farblosen hyalinen Kolben. Den Anfang bildet, wie gesagt, eine Wucherung der Zellkerne in der Wandung der Kapillaren. Von einer hyalinen Quellung ist dabei noch nichts zu erkennen. Man sieht nur Zellnester mit zahlreichen mit roten Blutkörperchen gefüllten Gefässquerschnitten, umgeben von einem Mantel von typischen Geschwulstzellen. Dann beginnt die hyaline Quellung der Adventitia, wodurch die letztere oft mehr als um das fünf- bis siebenfache verdickt erscheint. Dabei sind anfangs noch zahlreiche Zellkerne zu erkennen, die hyaline Substanz färbt sich noch ziemlich gut mit Pikrokarmin. Späterhin verschwinden die Zellkerne (der Bindegewebszellen) fast vollständig. Die gequollene hyaline Masse wird ganz durchscheinend und tingiert sich nicht mehr mit Pikrokarmin. Dabei obliteriert häufig auch das Gefässlumen. Man sieht nur einen farblosen hyalinen Zapfen, von einem Mantel von Zellen der verschiedensten Gestalt umgeben. Bleibt das Lumen erhalten, so erkennt man auf dem Querschnitte in der Mitte eines hyalinen Ringes, welcher aussen den erwähnten Zellenmantel trägt, einige Zellkerne in der Umgebung von verein-

zelten roten Blutkörperchen. Doch kann die hyaline Quellung namentlich bei grösseren Gefässen schon weit fortgeschritten sein, und trotzdem das Lumen noch gut erhalten bleiben. Ebenso deutlich wird die hyaline Degeneration der Geschwulstzellen selbst. Man erkennt stellenweise halbmondförmige Zellen, die an ihrer konkaven Seite ein durchscheinendes, glasiges Gebilde von Kugelgestalt einschliessen — der erste Anfang der hyalinen Degeneration der Geschwulstzellen. Dann legen sich mehrere Zellen zwiebelschalenartig um die erste herum und fangen gleichfalls an vom Centrum nach der Peripherie zu durchscheinend, hyalin zu werden. Dadurch entsteht, wenn die hyaline Degeneration noch nicht weit fortgeschritten ist, eine eigentümliche concentrische Zeichnung in den hyalinen Kugeln. Schliesslich erkennt man nur noch die erwähnten strukturlosen Kugeln, welche nach aussen von dünnen spärlichen Geschwulstzellen umlagert sind. Selbstverständlich sind diese letzten Gebilde von den Endstadien der aus den hyalinen Gefässcylindern hervorgegangenen Kugeln fast gar nicht zu unterscheiden.

Die hyaline Entartung, gleichgültig, ob von den Gefässen oder den Geschwulstzellen herrührend, ist in einigen Partien der Geschwulstknoten soweit fortgeschritten, dass dieselben ein ganz durchscheinendes farbloses Aussehen erhalten, und dazwischen nur spärliche zellige Elemente erkennbar sind.

Die bei den anderen Schnitten erwähnte mehr schollig degenerierte Substanz zeichnet sich in diesem Geschwulstknoten durch ihre intensive Rotfärbung, sowie durch das deutliche Hervortreten des eben beschriebenen Netzwerkes aus. Dazwischen lassen sich einzelne hyaline Lücken, wahrscheinlich aus hyalinen Kugeln hervorgegangen, erkennen. Ab und zu treten auch Reste von gequollenen Gefässwandungen in derselben auf.

Die Nervenstränge, welche teils am Rande der Geschwulst, teils allseitig von derselben umgeben und in ihrer Gestalt vielfach verändert, auftreten, sind, abgesehen von einzelnen kleinen Hämorrhagien, wohl erhalten. Doch gewinnt man den Ein-

druck, als ob das Nervengewebe in seiner Gesamtheit abgenommen habe. Auch lässt eine beginnende Zellwucherung in den Gefässwandungen auf den Anfang einer Tumorbildung in den Nervensträngen selbst schliessen.

Die Arachnoidea ist sehr dünn, stark pigmentiert und an einzelnen Stellen mit Zellen, welche den Geschwulstzellen durchaus gleichen, infiltriert.

Abschnitt IX.

(Behandlung wie bei dem vorigen Abschnitt.)

Er entspricht dem untersten Teile des erwähnten strangförmigen Tumors der Cauda equina. Der Geschwulstknoten besitzt in den Schnitten eine eiförmige Gestalt und ist ungefähr kastaniengross. An einer Stelle haftet ihm ein Stück Dura an.

Mit blossem Auge oder mit schwacher Lupenvergrösserung lassen sich keine charakteristische Differenzierungen an ihm wahrnehmen.

Mikroskopisch ist der Geschwulstknoten ausgezeichnet durch die klaren Bilder, welche er von den einzelnen Geschwulstelementen und ihrer Entstehung liefert, wenngleich er nichts wesentlich Neues bietet.

Bemerkenswert ist, dass der Tumor an einzelnen Stellen eine deutlich alveoläre Struktur zeigt, bedingt durch den eigentümlichen Gefässverlauf. Die gequollenen, mit einem Zellenmantel umgebenen Gefässe verlaufen eigentümlich schlingenartig. Dazwischen liegen, wie in Alveolen, Nester von Geschwulstzellen mit zahlreichen hyalinen Kugeln, welche augenscheinlich aus den Zellen hervorgegangen sind.

Die Dura mater ist an einigen Stellen mit Geschwulstzellen infiltriert, sonst aber, abgesehen von einigen schichtenförmigen Blutungen und Pigmentablagerungen, unverändert.

Wohl erhaltene Nervenfasern sind in der ganzen Geschwulst nirgends zu erkennen, überhaupt ist von Nervengewebe keine Spur mehr vorhanden.

Wie aus der oben im Detail angeführten mikroskopischen Untersuchung sich ergiebt, besteht die Geschwulstmasse wesentlich aus folgenden Elementen:

1. *Aus Zellsträngen.*
2. *Aus Gefässen.*
3. *Aus den aus den Zellsträngen und aus den Gefässen hervorgegangenen Degenerationsprodukten.*
4. *Aus einem sehr spärlichen Gerüste von Bindegewebe.*

Die Geschwulstzellen haben einen undeutlichen epithelialen Charakter und zeichnen sich durch grosse Verschiedenheit ihrer Grösse und Gestalt aus. Sie besitzen einen ovalen bläschenförmigen Kern mit einem oder mehreren Kernkörperchen und einen gegen den Kern scharf abgegrenzten mehr oder minder schmalen Saum von Protoplasma.

Die Gestalt der Zellen ist an Schnitten, wo sich dieselben nicht scharf gegen einander abgrenzen, nur undeutlich zu erkennen. Klarer wird dieselbe an Zupfpräparaten. Sie zeigt alle möglichen Formen: rundliche, ovale, kubische, cylindrische auf der einen und ganz platte, auf dem Durchschnitt spindelförmige Zellen auf der andern Seite; dazwischen alle möglichen Übergangsformen. Ab und zu finden sich auch Zellen mit ganz unregelmässigen Grenzen und ein oder mehreren Ausläufern.

Die Grösse der Zellen ist, wie die der Kerne, mannigfachen Schwankungen unterworfen. In der Regel findet man Kerne von ungefähr der Grösse der roten Blutkörperchen. Nicht selten aber sind solche, deren Durchmesser das zehn- bis zwölffache der gewöhnlichen beträgt mit entsprechend vergrössertem Protoplasmaleib.

Die Zellen sind in Stränge und Balken von verschiedener Grösse und Dicke, welche mit einander anastomosieren, angeordnet. Wegen der zerstreut und regellos eingelagerten hyalinen Kugeln und Kolben kommt jedoch selten ein regelmässiges Netzwerk zu Stande. Man erkennt nur ein unregelmässiges Maschenwerk, dessen einzelne Balken verschiedene

Dicke besitzen. Stellenweise bilden dieselben solide Stränge von vielfach geschichteten Zellen, oft sogar Zellenanhäufungen, welche ganz den Charakter eines Rundzellensarkoms darbieten, stellenweise nur schmale Säume von aneinander gereihten langgezogenen Zellen, welche nur durch feine Ausläufer, die die einzelnen hyalinen Gebilde von einander trennen, verbunden sind.

Die Entstehung der Geschwulstzellen konnte ich mit Sicherheit nicht konstatiren. Doch halte ich für sehr wahrscheinlich, dass dieselben durch Proliferation des die gequollene Adventitia umgebenden Perithels entstanden sind; wenigstens liessen sich einige Bilder so deuten. Hierfür würde auch ein Konvolut von Gefässzellen sprechen, welches frei in den Arachnoidealraum hineinragte. Durch Zerzupfen konnte man sich leicht davon überzeugen, dass eine grosse Anzahl von Gefässen mit wohl erhaltenem Endothel von einer hyalinen Scheide umgeben war, welche einen Belag von Zellen erhielt, die sich von den erwähnten Geschwulstzellen durchaus nicht wesentlich unterschieden.

Eine zweite Möglichkeit der Entstehung der Geschwulstzellen wäre die aus dem Endothel der Lymphspalten der Arachnoidea.

Dass letzteres nicht ganz unverändert bleibt, beweisen eigentümlich spindelförmige Gebilde an dem feinen Netzwerk der Arachnoidea, welche sich bei genauerer Untersuchung als eine Anhäufung von Zellen, welche die feinen Bindegewebsfasern der Arachnoidea bekleiden, auswiesen. Auch liess sich ein Hineinwuchern der Geschwulstzellen in die Lymphspalten der Arachnoidea an einzelnen Schnitten, wenn auch undeutlich, erkennen. Eine Bildnng der Geschwulstzellen aus den Bindegewebskörperchen, wie sie Sattler beschreibt, konnte ich mit Sicherheit ausschliessen. Ebenso wenig konnte ich in meinem Falle eine Andeutung von der merkwürdigen Entstehungsweise, wie sie Arndt beobachtete, finden. — Arndt sah Lymphkörperchen aus dem subadventitiellen Raume durch dessen Scheide hindurchtreten, den Kern derselben sich mit

Protoplasma umgeben und so allmählich in eine Geschwulstzelle umwandeln. —

Die Gefässe treten in der Geschwulst so sehr in den Vordergrund, und ist der Reichtum der einzelnen Geschwulstknoten an Gefässen, daraus entstandenen Blutergüssen und neu gebildetem Blutpigment ein so grosser, dass man schon bei oberflächlicher Betrachtung derselben den Eindruck gewinnt, dass die Gefässe an der Entstehung der Geschwulstmasse einen hervorragenden Anteil haben müssen. Die weiteren Veränderungen der Gefässe werde ich weiter unten, im Zusammenhange mit der hyalinen Umwandlung der Geschwulstzellen, besprechen.

Gegenüber den beiden anderen Geschwulstelementen, den Zellsträngen und den Gefässen mit ihren Veränderungen, tritt das Bindegewebe sehr in den Hintergrund. An vielen Schnitten fast gar nicht zu erkennen, an den meisten in nur ganz spärlichen Resten die einzelnen Gefässe und die Nervenstränge begleitend, giebt es namentlich, da an ihm keinerlei pathologische Veränderungen wahrnehmbar sind, zu keiner genaueren Betrachtung und Beschreibung Anlass.

Ich komme nun zu der genaueren Beschreibung der hyalinen Gebilde, welche der Geschwulst ihr charakteristisches Gepräge verleihen.

Wie aus der mikroskopischen Beschreibung der einzelnen Schnitte hervorgeht, haben die hyalinen Kugeln und Kolben zweierlei Entstehungsarten, 1) aus den Geschwulstzellen, 2) aus der Adventitia der Gefässe und zwar hauptsächlich der Kapillaren.

Die Geschwulstzellen legen sich zwiebelschalenartig zusammen. An der Concavität der am meisten central gelegenen Zelle tritt ein helles, kugliges, oft ziemlich stark glänzendes Gebilde auf, während die Zelle sonst ziemlich wohl erhalten bleibt. Allmählich schreitet diese hyaline Verquellung vom Centrum nach der Peripherie fort, auf immer mehr Zellen sich erstreckend. Meist ist in den Anfangsstadien noch eine eigentümliche concentrische Zeichnung mit einem central

gelegenen, blasig gequollenen Zellkern zu erkennen — die letzten Reste der Membran der umgewandelten Zelle und ihres Kernes. — Schliesslich bleibt nur eine ganz strukturlose, hyaline Kugel mit einem schmalen zelligen Saum, welcher oft nur aus einigen Kernen und ganz feinen protoplasmatischen Fäden besteht, zurück.

Die Veränderungen der Gefässe kommen zu Stande durch eine Wucherung der Zellen (wahrscheinlich des Endothelschlauches) und durch eine hyaline Verquellung und Verdickung der Gefässwand; und zwar betreffen diese Prozesse die Kapillaren sowohl als auch die grösseren Gefässe, welche schon eine deutliche Muscularis besitzen, wenn auch die Kapillaren am meisten prävalieren und die schwersten Umwandlungen eingehen. Den Anfang des Prozesses und den Anfang der Geschwulstbildung überhaupt bildet eine Wucherung der Zellen des Endothelschlauches.

An vielen Schnitten, z. B. an einzelnen Stellen der Pia und der Nervenstränge, ist die Zellwucherung der Gefässe das einzige Zeichen der beginnenden Neubildung. Ich möchte diese Zellen nicht in eine Linie stellen mit den erwähnten Geschwulstzellen. Vielmehr halte ich es für wahrscheinlich, dass dieselben, wie es Sattler[1]) beschrieben hat, im weitern Verlaufe der Geschwulstbildung vollständig verschwinden, indem sie der hyalinen Degeneration anheimfallen. Dafür, dass dieselben nicht identisch mit den Geschwulstzellen sind, würde auch der Umstand sprechen, dass sich nie ein direkter Übergang der gewucherten Zellen in die der Zellstränge finden lässt, dass vielmehr die aus den Gefässwandungen durch Wucherung hervorgegangenen Zellnester in den meisten Fällen einen deutlichen Belag von Geschwulstzellen erhalten, welche sich in jeder Beziehung, sowohl durch den Kern als auch durch das Plasma von den erwähnten Elementen unterscheiden. Es würde sich somit eine hyaline Degeneration des Endothelschlauches mit einer ebensolchen der Gefäss-

---

[1]) Sattler: Über die Cylindrome.

adventitia combinieren. Letztere besteht darin, dass die Adventitia quillt, ganz durchscheinend und oft kollossal verdickt aussieht, dabei färbt sie sich (ebenso wie die hyalinen Kugeln der Geschwulstzellen) mit den Anilinfarbstoffen und namentlich mit Pikrokarmin nur schwach oder gar nicht mehr. In den hyalinen Massen sind anfangs nur spärliche Bindegewebszellen zu erkennen, das Lumen der Gefässe enthält noch einige wohl erhaltene rote Blutkörperchen. In den Endstadien ist der Adventitialschlauch ganz strukturlos, hyalin und man erhält, je nachdem die Gefässlumina erhalten oder obliteriert und vollständig verschwunden sind, folgende Bilder: 1) hyaline Kolben oder Cylinder mit einem deutlichen centralen Gefässlumen, welches oft noch einige rote Blutkörperchen enthält und in der Umgebung zahlreiche Zellkerne erkennen lässt, nach aussen umgeben von einem mehr oder minder dicken Mantel von Geschwulstzellen, dem sog. Perithel mancher Autoren. 2) gleichfalls hyaline, aber ganz strukturlose solide Kolben, welche gleichfalls einen zelligen Belag zeigen. Bilden sich durch Abschnürung der Kolben und Zapfen Kugeln, so sind dieselben begreiflicherweise von den oben erwähnten, aus den Geschwulstzellen entstandenen Kugeln nur schwer, in den Endstadien fast gar nicht zu unterscheiden.

Ausser diesen hyalinen Umwandlungsprodukten der Geschwulstzellen und der Gefässadventitia ist in vielen Fällen noch ein dritter Degenerationsprozess zu constatieren. Die Geschwulstzellen wuchern zunächst ziemlich stark, sterben aber bald ab, ihre Kerne und Grenzen verschwinden. Es entsteht dagegen ein eigentümliches Gewebe, welches sich ziemlich gut mit den verschiedenen Farbstoffen tingiert und oft ein feines fibrinöses Netzwerk erkennen lässt. Ab und zu treten einige hellere Lücken und auch Reste von hyalinen Gebilden auf. Wahrscheinlich handelt es sich bei diesem Gewebe, das sich übrigens gegen die anderen Teile der Neubildung ziemlich scharf abgrenzt, um ein partielles oder totales Absterben der Geschwulstelemente durch Druck.

Was die Entstehung der Neubildung betrifft, so würde man sich dieselbe folgendermassen vorzustellen haben. Den Anfang bildet eine Wucherung der Zellen des Endothelschlauches. Dieselbe combiniert sich aber bald mit einer hyalinen Quellung der Gefässadventitia. — Gleichzeitig sprossen die bereits mehr oder minder veränderten hyalinen Gefässzapfen und erhalten nach allen Seiten verästelte Zweige, welche gleichfalls hyalin sind. — Eine Wucherung der normalen Kapillaren konnte ich mit Sicherheit nicht constatieren. — Die hyalinen Zapfen erhalten einen Belag von Geschwulstzellen, welche wahrscheinlich aus dem Perithel der Gefässe oder dem Endothel der Lymphspalten der Arachnoidea hervorgehen. Diese Zellen wuchern gleichfalls, begleiten die verästelten Gefässzapfen allseitig und fallen ebenfalls der hyalinen Umwandlung anheim.

Der Beginn der Tumorbildung ist zweifellos in der Pia mater zu suchen, wenn auch im weiteren Wachstum einzelne Stellen der Arachnoidea nicht unverändert bleiben.

Wir haben es also bei dieser Neubildung zu thun mit einem typischen *Cylindrom,* wenn wir *Billroths Bezeichnung* anwenden wollen, oder mit einem *Angiosarkom* mit *hyaliner Entartung* der Gefässwandungen und der Geschwulstzellen, wenn wir einen präciseren, die Geschwulst mehr charakterisierenden Namen gebrauchen wollen.

Die sogenannten Cylindrome oder genauer gesagt Angiosarkome mit hyaliner Degeneration haben bei ihrer relativen Seltenheit und bei der nicht immer leicht erkennbaren Entstehungsweise der Geschwulstelemente schon in den ersten Zeiten der pathologischen Mikroskopie Aufsehen erregt. In Folge dessen ist die hierher gehörige Literatur eine sehr umfangreiche und reichhaltige, namentlich da, abgesehen von der complicierten Entstehungsweise, noch die schwierige Frage der Einreihung der Geschwülste in das onkologische System zu lösen, die Entscheidung, ob dieselben den Sarkomen oder den Carcinomen zuzuzählen seien, zu treffen war. Heutigen Tages werden wohl die meisten Forscher die hier-

hergehörenden Tumoren zu den Geschwülsten der Bindesubstanzen rechnen, wenngleich sie aus anatomischen und klinischen Gründen den Krebsen nahe stehen. Koester[1]) hatte in seinen beiden Fällen (eine Epulis und ein Tumor der Orbita) allerdings echte, typische Cylindrome vor sich. Aber, wenn er pag. 483 die Zellen der Lymphgefässe (d. h. die Geschwulstzellen) als „durch eine von den Epithelien ausgehende Wucherung entstanden", beschreibt und deshalb den Tumor für ein Cancroid hielt, so vertrat er damit eine Ansicht, welche man in damaliger Zeit von der Entstehungsweise der Sarkome und Carcinome hatte. Von dem heutigen Standpunkte der Onkologie, wie er von massgebenden Forschern vertreten wird, ausgehend, wird man Tumoren, deren Entstehungsweise sich auf exquisite Art auf die Endothelien der Lymphgefässe zurückführen lässt, wie dies bei den Koesterschen der Fall war, nur unter die Endothelsarkome rechnen können. Rindfleisch[2]) rechnet die Cylindrome unter die Endothelsarkome und weist ihnen unter dem Namen „Endothelioma hyalinum" wegen ihrer grossen Neigung zu recidivieren, einen Platz in der Nähe der Carcinome zu. Nach Marchand handelt es sich in allen hierher gehörenden Fällen um Geschwülste, welche aus den endothelialen Zellen der Lymphspalten oder der Blutgefässe oder den analogen Zellen der adventitiellen Umhüllungen der Gefässe hervorgehen, und welche am nächsten mit den endothelialen Geschwülsten der Duramater (den s. g. Psammomen, Spindelzellengeschwülsten der Dura etc.) verwandt sind. Ziegler[3]) beschreibt, nachdem er unter den Sarkomen die Cylindrome in ausführlicher Weise besprochen hat, pag. 59 unter den Carcinomen ein Cylindroma carcinomatodes und giebt auch eine Abbildung davon. Als charakteristisch für dasselbe hält er homogene

---

[1]) Cancroid mit hyalins Degeneration. (Cylindroma Billroths.) Virchows Archiv. Bd. 40, S. 468.

[2]) Lehrbuch der pathologischen Gewebe. 1886.

[3]) Lehrbuch der pathologischen Anatomie. 1887.

Kugeln, welche sich aus epithelialen Zellen im Innern von Zellnestern bilden und durch welche die übrig gebliebenen Zellen verdrängt werden sollen. Eine hyaline Veränderung der Gefässe wird nicht erwähnt.

Was unsere Geschwulst betrifft, so werden wir sie zweifellos zu den Endothelsarkomen zu zählen haben. Zwar könnte der alveoläre Bau und die epithelähnlichen Zellen leicht zu Verwechselung mit Carcinomen Anlass geben. Wenn wir aber die Entstehungsweise der Geschwulst aus den Gefässen und den Endothelien der Lymphspalten, beides Gebilde des mittleren Keimblattes, in Erwägung ziehen, so sind wir genötigt, sie unter die endothelialen Geschwülste zu rechnen. Aus den klinischen Daten erhalten wir begreiflicher Weise, da das Tumor in dem Rückenmarkkanale verborgen lag, für diese unsere Behauptung keine Stütze. Wir haben es somit mit einem Angiosarkom mit hyaliner Entartung zu thun. Was die Stellung der anderen unter dem Namen Cylindrom beschriebenen Geschwülste betrifft, so verweise ich auf Sattler[1]), dessen Ausführungen und Ansicht ich mich anschliesse. Derselbe sagt pag. 97: „Das Resultat, zu dem wir oben gekommen sind, ist, dass auch die sogenannten Cylindrome, und manche von den Neubildungen, die als Schleimdrüsenkrebse beschrieben worden sind, sich nicht wohl unter die echten, typischen Carcinome oder Cancroide einreihen lassen, indem sie sich durch eine Reihe anatomischer und klinischer Merkmale von jenen unterscheiden.“

Ich erwähne noch, um die älteren Arbeiten zu übergehen, Kolaczek[2]) und v. Ewetsky[3]), welcher eine genaue Einteilung der hierher gehörenden Geschwülste gegeben hat, und will nur die Fälle von Cylindrome oder Angiosarkomen besprechen, welche das Centralnervensystem oder seine Umhüllungen betreffen.

---

[1]) Über die Cylindrome. 1874.

[2]) Zeitschrift für Chirurgie, Bd. 9.

[3]) Virchow's Archiv, Bd. 69, S. 36.

Der erste Fall betrifft ein von Rudolf Meier[1]) beschriebenes Cylindrom des Dura mater in der Gegend der Prozessus clinoidei. Verfasser beschreibt als charakteristisch für die Geschwulst ein bindegewebiges Netzwerk mit spärlichen Zellen, dazwischen ein zweites von durchsichtigen, glashellen Balken, welche in ihrem Inneren eine deutliche Gefässneubildung zeigen und durch Umwandlung in Bindegewebe übergehen sollten. Zwischen den Balken der Geschwulst liegen Zellen, doch sollen dieselben keine weitere Veränderungen eingehen. Merkwürdiger Weise kommt Verfasser zu dem Schlusse, dass es sich um eine Art Cancroid, eine destruierende Papillargeschwulst handele, welche sich an den Zellenkrebs anreihe.

Arnold[2]) beschreibt einen kastaniengrossen Tumor des Stirnlappen, unmittelbar vor der vorderen Centralwindung, welcher namentlich auch in klinischer Beziehung grosses Interesse bot. Derselbe ging von der Piamater aus und war auch in seiner mikroskopischen Struktur, abgesehen von dem deutlichen Ursprung der Geschwulstzellen, zum Teil wenigstens aus der Adventitia der Gefässe und der Cystenbildung, welche der Verfasser 1) durch schleimige Umwandlung und Verflüssigung der Intercellularsubstanz, 2) durch colloide Metamorphose der Zellen zu Stande kommen lässt, im Wesentlichen identisch mit dem unsrigen Fall. Wegen ihres grossen Reichtums an Gefässen hält der Verfasser die Geschwulst für erectil und sucht auf diese Weise die interessanten klinischen Erscheinungen, namentlich die epileptiformen Krämpfe, zu erklären.

Ein dritter von Arndt[3]) beschriebener Tumor gehört ebenfalls hierher, wenngleich ihn der Verfasser für ein Cancroid hält. Derselbe ging von der Piamater in der Gegend zwischen den Hirnschenkeln, Varolsbrücke und

---

[1]) Beiträge zur Cylindromfrage. Virchow's Archiv, Bd. 11, S. 270.

[2]) Eine Myxosarkoma teleangiectodes cysticum der Pia mater der linken Grosshirnhemisphäre. Virchow's Archiv, Bd. 51, S. 41.

[3]) Ein Cancroid der Pia mater. Virchow's Archiv, Bd. 51, S. 495.

Tuber cinereum aus und hatte ungefähr die Grösse einer Wallnuss. Neben dem Bindegewebe und den Gefässen, deren Adventitia „hyaloid“ verquellen kann, beschreibt Verfasser namentlich 1) epitheliale, 2) bindegewebige, 3) lymphoide Zellen. Sonderbar ist die Entstehungsweise der epithelialen Zellen. Arndt will sich mit Sicherheit überzeugt haben, dass die Kerne der im subadventitiellen Raume gelegenen Lymphkörperchen die Adventitialscheide durchbrechen, sich mit Protoplasma umgaben und sich allmählich in ausgesprochen epitheliale Zellen umwandelten, welche den Gefässen fest anhafteten und dieselben allseitig dicht umgaben. Jedenfalls eine Entstehungsweise von epithelialen Zellen, die wir heut zu Tage nicht mehr zugeben können. Auf das faserreiche Bindegewebe mit alveolärem Bau, auf den epithelialen Charakter der Zellen, und auf die sich aus denselben bildenden cancroiden Kugeln sich stützend, kommt Verfasser zu dem Schlusse, dass die Geschwulst als ein Cancroid, entstanden aus dem Gefässblatt mit Ausschliessung des epithalialen Blattes, zu betrachten sei, ein Schluss, der von dem jetzigen Standpunkte der Onkologie betrachtet, gewiss ebenso falsch erscheint, wie die oben charakterisierte Entstehungsweise der epithelialen Zellen.

In ähnlicher Weise dürfte auch der von Rusticky[1]) beschriebene Fall aufzufassen sein, wenngleich seine sarkomatise Natur nicht so klar zu Tage tritt, wie in dem Falle von Arndt.

Die Arbeit von Fleischl[2]) stand mir leider nicht zu Gebot.

Von den Neubildungen, welche das Rückenmark oder seine Umhüllungen betreffen und mit dem unsrigen in näherer Beziehung stehen, sind mir nur zwei bekannt geworden.

---

[1]) Epithelialcarcinom der Duramater mit hyaliner Degeneration. Virchow's Archiv, Bd. 55, S. 191.

[2]) Oesterreichische medicinische Jahresberichte, Heft 3, 1873.

Der erste von Ganguillet[1]) beschriebene Fall betrifft einen Tumor des Conus medullaris bei einem 12jährigen Mädchen. Derselbe erstreckte sich von dem Anfang der Lendenwirbelsäule bis an das Kreuzbein in einer Länge von 15 cm und war primär von den Gefässen der grauen Substanz ausgegangen. Mikroskopisch erwies sich der Tumor als ein typisches Cylindrom, welches alle Geschwulstelemente in derselben Weise zeigt wie unsere Neubildung, mit Ausnahme des deutlich erkennbaren elastischen Gewebes, welches ich in meinem Falle vermisste. Den Anfang der Geschwulst bildete eine Proliferation der Gefässe und teils eine hyaline Umwandlung des Adventitia, teils ein Auftreten von elastischem Gewebe, während das Nervengewebe durch zahlreiche Kerne, welche in der Neuroglia auftraten, immer atrophischer wurde. Es folgt dann eine Bildung von Geschwulstzellen in den untersten Schichten der Adventitia (hiervon konnte ich in meinem Falle nichts beobachten), und teils ein Auswachsen der hyalinen Adventitia zu Kolben, teils ein Aufblähen der Geschwulstzellen zu hyalinen Kugeln. Verfasser möchte den Tumor ein Angiom oder ein Angiosarcoma mucosum nennen.

In allerneuester Zeit ist ein hierher gehörendes Neoplasma von Glaser[2]) beschrieben worden.

Dasselbe ist zentral im Rückenmark gelegen, von demselben primär hervorgegangen und erstreckt sich durch dessen ganze Länge. Das Nervengewebe war durch die Geschwulstbildung, welche von der grauen Substanz ausging, wesentlich beeinträchtigt, stellenweise auf einen schmalen Saum reduciert. Die Struktur des Tumor war verschieden je nach dem Sitz desselben im Rückenmark und nach dem Alter. In den älteren Geschwulstknotien finden sich vielfach Cysten ohne Epithelbelag meist mit einer Wandung von Geschwulstzellen

---

[1]) Beiträge zur Kenntnis der Rückenmarktumoren. Cylindrom des Conus medullaris. Dissert. inaug. Bern 1878.

[2]) Ein Fall von centralem Angiosarkom des Rückenmarkes. Ratibor. Archiv für Psychiatrie, Bd. 16, 1885.

und einem fibrinösen oder fibrinös blutigen Inhalt. In frischen Stadien (der Geschwulst) konnte man neben rundlichen Geschwulstzellen und einer teils kernigen, teils fibrillären Grundsubstanz zahlreiche gefüllte Gefässe, deren Adventitia hyalin entartet war, und auch eine hyaline Entartung der Umgebung derselben erkennen. Verfasser hält die Geschwulst für ein Angiosarkom mit hyaliner Entartung der Gefässwandung und der Geschwulstmassen, spricht sich aber nicht näher darüber aus, auf welche Weise die Geschwulstzellen entstehen und wie die hyaline Entartung der Geschwulstmasse zu Stande kommt.

Vor kurzem ist eine Arbeit von Lubarsch[1]) erschienen, die ich, weil Verfasser in ihr zu dem meiner Ansicht gerade entgegengesetzten Schlusse kommt, dass „es cylindromartige Tumoren giebt, welche echte Carcinome sind", kurz besprechen will. Verfasser beschreibt 2 Fälle von Tumoren des Ileum, welche uns hier interessieren, 1) einen haselnussgrossen Tumor im mittleren Teile des Ileum und ausserdem mehrere kleinere hirsekorngrosse, 2) ein fünfzigpfennigstückgrosses Geschwür am Ende des Dünndarms mit wallartigem Rand, in dessen Umgebung sich (6) knotige Gebilde von Haselnuss- bis Erbsengrösse finden. Wenn Lubarsch auf die epitheliale Herkunft der Zellen, deren Ursprung sich zum Teil wenigstens deutlich von den Lieberkühn'schen Drüsen ableiten liess, und auf die eigentümlich glasige Beschaffenheit des Bindegewebes, sowie auf minder helle, glänzende Kugeln, welche in den Krebssträngen auftreten, sich stützend, den Tumor für ein carcinoma cylindromatosum erklärt, so muss ich bemerken, dass ich diese Ansicht durch seine Beschreibung[2]) und namentlich seine Abbildungen für keineswegs begründet halte.

---

[1]) Ueber den primären Krebs des Ileum nebst Bemerkungen über gleichzeitiges Vorkommen von Krebs und Tuberkulose Virch. Arch. Bd. III, S. 281.

[2]) Die Reaktionen z. B., welche die hellen runden Kugeln mit verschiedenen Farbstoffen (Gentianviolett und Lithionkarmin mit Nachbehandlung mit Pikrinsäure) gaben, kann ich durchaus nicht als cha-

Vielmehr scheint mir aus beiden Momenten mit Klarheit hervorzugehen, dass es sich in den beiden Fällen um ein Gallertcarcinom handelt; beschreibt doch Verfasser das Verhalten der Lieberkühn'schen Drüsen in vielen Schnitten des ersten und zweiten Tumor als ein solches, wie es den Drüsenkrebsen zukommt, und muss er für den zweiten Tumor selbst zugeben, dass sich hyaline mit gallertiger Degeneration vereinigt.

Ich halte somit an der Behauptung fest, dass die *typischen Cylindrome als Abkömmlinge von Geweben des mittleren Keimblattes, zu den Bindesubstanzgeschwülsten und zwar unter die Endothelsarkome zu rechnen sind.*

Trotz des multiplen Auftreten der Geschwulste im Verlaufe des ganzen Rückenmarkes ist das Nervengewebe grösstenteils wohl erhalten. Erst im untersten Teile der Cauda equina sind keine erhaltenen Nervenstränge mehr zu erkennen, und nur in dem obersten Halsmark ist eine beginnende Wucherung der Neuroglia in den Gollschen Strängen zu konstatieren. Letztere ist jedenfalls der Ausdruck der aufsteigenden Degeneration, bedingt durch das Hineinwuchern der Neubildung auf Schnitt II in das Gewebe des Rückenmarkes. Sonst ist auf keinem Schnitte eine Degeneration der Nervenfasern oder Wucherung der Gliazellen zu erkennen. Allerdings war dem Erkennen derartiger Vorgänge die Färbungsmethode nicht immer gerade günstig.

Welches die Stelle ist, von welcher die Geschwulstbildung ausgegangen ist, und von wo aus sie sich im Rückenmarkkanal verbreitet hat, lässt sich bei dem fortgeschrittenen Stadium, in welchem sich die Geschwulst in den einzelnen Abschnitten befindet, mit Deutlichkeit nicht mehr entscheiden. Jedenfalls werden wir kaum einen primären Tumor der Pia des Lendenmarkes mit metastatischen Knoten längs des ganzen

---

rakteristisch für die hyaline Substanz halten, auch vermochte ich in meinem Falle nichts davon zu bemerken.

Rückenmarkkanales anzunehmen haben. Ich halte vielmehr ein multiples von einander unabhängiges Auftreten der Geschwülste, allerdings mit stärkerer Wucherung im Lendenteil und namentlich zwischen den Nervensträngen der Cauda equina, für wahrscheinlicher.

Um die Angaben der oben mitgeteilten Krankengeschichte kurz mit den pathologisch-anasomischen Befunden zusammenzustellen, wird es gut sein, die Hauptdaten derselben kurz zusammenzufassen.

Die Gesamtdauer des Leidens betrug ungefähr 2 Jahre. Das Leiden begann mit Schmerzen an den Sitzbeinhöckern. Erst in den letzten vier Wochen war eine deutliche Parese der unteren Extremitäten zu bemerken, und zwar war das rechte Bein zuerst und stärker afficiert als das linke. Seit einem Jahre bestehen Schmerzen im Kreuz und an der Hinterseite des rechten Oberschenkel, besonders im Sitzen, von den Sitzbeinhöckern ausstrahlend; seit einem halben Jahr auch Schmerzen im rechten Unterschenkel (das linke Bein war schmerzfrei). Alle Schmerzen traten periodenweise auf. Ausserdem besteht noch Gefühl von Kälte, Taubheit und Ameisenkribbeln.

Sei acht Wochen sind Symptome von Ischuria paradoxa, ausserdem Doppeltsehen bemerkt worden. Eine stärkere Abmagerung soll bereits seit 1½ Jahren eingetreten sein. Bei der Aufnahme des Patienten fand sich schon ein Decubitalgeschwür in der Kreuzbeingegend. Die Concavität der Lendenwirbelsäule fehlt. Auch ist dieselbe bei Bewegungen und namentlich auf Druck in der Gegend des vierten und fünften Darmfortsatzes schmerzhaft. Patient kann sich nicht aufrichten. Die Parese der unteren Extremitäten ist rechts stärker wie links. Die elektrische Reizbarkeit ist rechts gleichfalls stärker herabgesetzt wie links. Die Schmerzen im rechten Ischiadicusgebiet treten paroxysmenweise auf. Objektiv ist die Sensebilität im rechten Unterschenkel herabgesetzt. Rechts fehlen Sehnen- und Sohlenreflexe (in den

letzten Krankheitstagen waren beiderseits keine Reflexe von Seiten der unteren Extremität, der Bauch- und Cremasterreflex war nur undeutlich, zu erzielen). Es bestehen deutliche Symptome von Cystitis, welche im weiteren Verlaufe der Krankheit noch zunimmt, schliesslich zu Pyelonephritis und in Verbindung mit dem Decubitus zum Tode führt. Die näheren Details über die Abnahme der Schmerzen und die Zunahme der Parese im weiteren Krankeitsverlauf siehe oben in der Krankengeschichte.

Wie wir sehen, ermöglichten die Symptome: die Schmerzhaftigkeit, welche die Lähmungserscheinungen begleitete, das Verschwinden der Concavität der Lendenwirbelsäule und die Schmerzhaftigkeit derselben, die Herabsetzung der Motilität und Sensibilität und die Lähmung der Blasenmuskulatur, die ausstrahlenden Schmerzen, die Abmagerung des rechten Beines, die Stellung der Diagnose eines Tumors des Markes oder seiner Häute in der Gegend der Lenden- und Kreuzbeinwirbel. In der That tritt auch in dem pathologisch-anatomischen Befund der Tumor in der Cauda equina in den Vordergrund. Er ist der einzige von allen Tumoren, welcher eine Läsion, einen vollständigen Untergang des Nervengewebes, namentlich in seinen untersten Partien, herbeigeführt hat, welcher den im Leben beobachteten Symptomenkomplex hervorrufen konnte. Dass die Reflexthätigkeit von Anfang an herabgesetzt, nie erhöht war, erklärt sich am besten dadurch, dass der Tumor erst in den untersten Teilen der Cauda, wo von gangliösen Elementen nichts mehr vorhanden war, das Rückenmark bereits vollständig in einzelne Nervenstränge aufgelöst erscheint. das Nervengewebe zum Schwund gebracht hat. Dass das rechte Bein früher und stärker afficiert war wie das linke, ist bei dem fortgeschrittenen Stadium, in welchem sich der Tumor befindet, schwer zu erklären. Eine Andeutung einer Erklärung könnte man vielleicht in dem Umstand finden, dass in Abschnitt VII sich nur auf der linken Seite wohl erhaltene Nervenstränge finden. Alle anderen Tumoren scheinen während des Lebens keine Erscheinungen gemacht zu haben,

auch nicht Tumor II, wiewohl er in die Substanz des Rückenmarkes selbst hineingewuchert ist, ein Umstand, welcher seinen Grund einesteils in der normalen Beschaffenheit, die das Nervengewebe überall, abgesehen von Abschnitt II und IX, und vielleicht VIII, besitzt, andernteils darin haben mag, dass die Leitungsbahnen nach der Peripherie an einer Stelle, wo keine Ganglienzellen mehr vorhanden sind, durch den Tumor IX unterbrochen sind.

Erklärung der Tafeln.

Die römischen Ziffern entsprechen denjenigen des Textes. Die Schnitte sind ihrer natürlichen Lage entsprechend, angeordnet. Die Vergrösserung ist bei I—II 4 : 1, bei VIII 2 : 1. Figur I entspricht dem Abschnitt I, d. h. dem obersten Teile des Halsmarkes fast unmittelbar unter dem Kleinhirn.

Figur II dem Abschnitt II, d. h. dem unteren Brustmark. Fig. III dem Abschnitt III, d. h. dem unteren Brustmark wenig unter Abschnitt II. Figur IV demselben Tumor wie Figur III, nur wenige Millimeter weiter unten, Figur V dem Abschnitte V, d. h. dem Lendenmarke. Figur VIII dem Abschnitte VIII, d. h. dem mittleren Teile des soliden Tumors der Cauda.

g = Geschwulst,
n = Nervenwurzel,
a = Arachnoidea,
ar = Arteria,
v = Vene,
d = Dura.

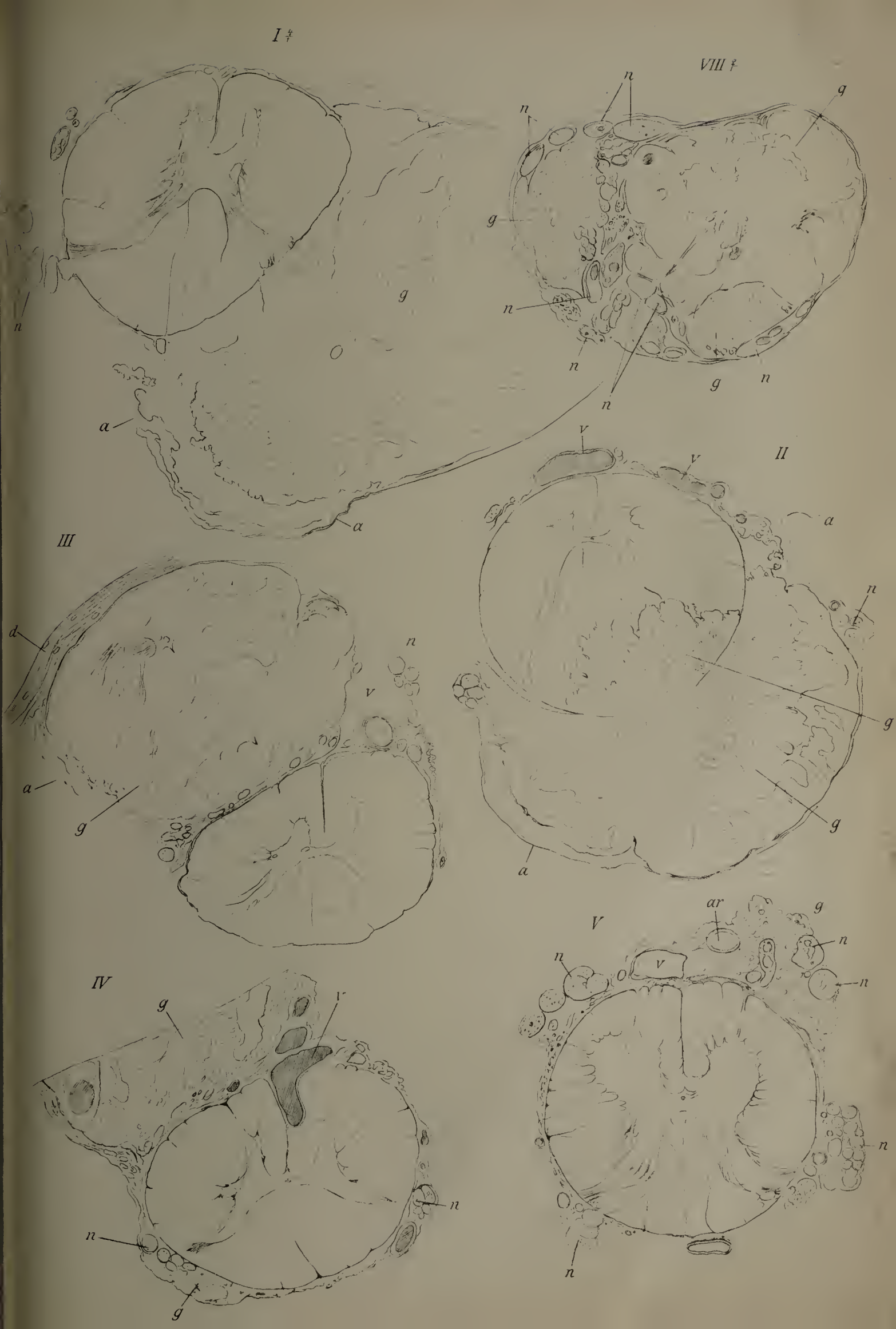
I
VIII
II
III
IV
V
a
g
n
v
d
ar

Lebenslauf.

Moritz Eduard Cramer, protestantischer Konfession, Sohn des Dr. und Prof. *Cramer*, Direktor der Irrenheilanstalt zu Marburg, und Frau, geb. *Deninger*, wurde 1863 den 23. August zu Solothurn in der Schweiz geboren. Seinen ersten Unterricht erhielt er daselbst in der Primarschule. 1873 kam er durch Versetzung seines Vaters nach Köln a. Rh. und besuchte während eines Jahres die Sexta des königlichen Gymnasiums. Durch abermalige Versetzung seines Vaters kam er Herbst 1874 nach Marburg a. d. L., woselbst er das königliche Gymnasium in 8½ Jahren absolvierte. Ostern 1883 bezog er die Universität Marburg, wo er sich dem Studium der Medicin während 9 Semestern widmete. Das Tentamen physicum bestand er im Winter-Semester 1885/86, das Staatsexamen 1887/88.

Seine akademischen Lehrer waren die Herren Professoren Dr. *Ahlfeld*, Dr. *Gasser*, Dr. *Külz*, Dr. *Lahs*, Geh.-R. Dr. *Lieberkühn*, Dr. *Marchand*, Geh.-R. Dr. *Mannkopff*, Dr. *Meyer*, Geh.-R. *Roser*, Dr. *Rubner*, Dr. *Strahl*, Dr. *Schmidt-Rimpler*, Dr. *Greef*, Dr. *Melde*, Geh. Dr. *Wigand*, Dr. *Zincke*, Dr. *Cramer;* sowie die Herren Dozenten Dr. *Frerichs*, Dr. *Roser*, Dr. *v. Heusinger*, Dr. *Tuczeck*.

Allen diesen Herren und vorzüglich Herrn Prof. *Marchand*, erlaube ich mir an dieser Stelle meinen besten Dank auszusprechen.